

# ANCYLOSTOMA SPP.

## CAPÍTULO 7

**AUTORES:**

Karina Neves

Franciele Nazário Brigido

Rafaele Fernanda Oliveira Caes

Jéssica Cristina de Oliveira Corrêa

Giovanna Albanez

Ana Beatriz Silva Nunes

Lorena Gabrielly Machado dos Santos

Priscilla Bianca de Oliveira

Luciano Lobo Gatti

Douglas Fernandes da Silva

# ANCYLOSTOMA SPP.

## Capítulo 7

### PANORAMA HISTÓRICO

Os ancilóstomos do gênero *Ancylostoma spp.* foram formalmente descritos no século XIX. Em 1843, Angelo Dubini identificou *A. duodenale* durante uma autópsia, estabelecendo a primeira descrição científica do parasita. Posteriormente, pesquisadores como Bilharz e Griesinger relacionaram o helminto a quadros de anemia no Egito.

No final do século XIX, Edoardo Perroncito confirmou que *A. duodenale* era o agente responsável por um surto de anemia entre trabalhadores do Túnel de São Gotardo, consolidando sua importância médica. Em 1896, Arthur Looss demonstrou que as larvas podiam penetrar ativamente pela pele, revolucionando o entendimento sobre a transmissão.

No início do século XX, a ancilostomíase revelou grande impacto social, especialmente em

regiões pobres. Nos Estados Unidos, sua alta prevalência levou à criação da Rockefeller Sanitary Commission, voltada para campanhas de tratamento e saneamento.

Estudos taxonômicos posteriores identificaram outras espécies, como *A. caninum*, *A. braziliense* e *A. ceylanicum*. Apenas em 1951 suas diferenças morfológicas foram definidas com maior precisão. Já no final do século XX e início do XXI, avanços da biologia molecular, incluindo o sequenciamento de genomas, ampliaram o conhecimento sobre diversidade genética, adaptação ao hospedeiro e possíveis alvos terapêuticos, consolidando os ancilóstomos como importantes modelos de estudo em parasitologia.

# ANCYLOSTOMA SPP.

## Capítulo 7

### CARÁTER EPIDEMIOLÓGICO

A ancilostomíase é uma parasitose amplamente distribuída em regiões tropicais e subtropicais, representando um importante problema de saúde pública. De acordo com estimativas da Organização Mundial da Saúde (OMS), mais de 700 milhões de pessoas encontram-se infectadas globalmente, sobretudo em áreas caracterizadas por alta densidade populacional, condições precárias de higiene e acesso limitado ao saneamento básico, fatores que favorecem significativamente a transmissão.

As principais espécies que parasitam seres humanos são *Necator americanus* e *Ancylostoma duodenale*. *N. americanus* apresenta a mais ampla distribuição mundial, predominando no sul e sudoeste da China, sudeste asiático, sul da Índia, África Subsaariana e regiões da América Central e do Sul. Já *A. duodenale* possui distribuição mais restrita, sendo prevalente no Sul e Oeste da China, Índia, Oriente Médio, Egito e em áreas específicas da América Latina, como norte do Paraguai, El Salvador, Honduras, Peru e Argentina. No Brasil, estima-se que cerca de 80% das infecções sejam causadas por *N. americanus*, indicando sua predominância no território nacional.

A infecção humana por *A. duodenale* ou *N. americanus* ocorre principalmente pela penetração ativa das larvas filarióides (L3) através da pele íntegra, geralmente em contato direto com solo contaminado por fezes. Outras vias incluem a ingestão de água ou alimentos contaminados com larvas infectantes, sendo essa forma mais associada ao *A. duodenale*.

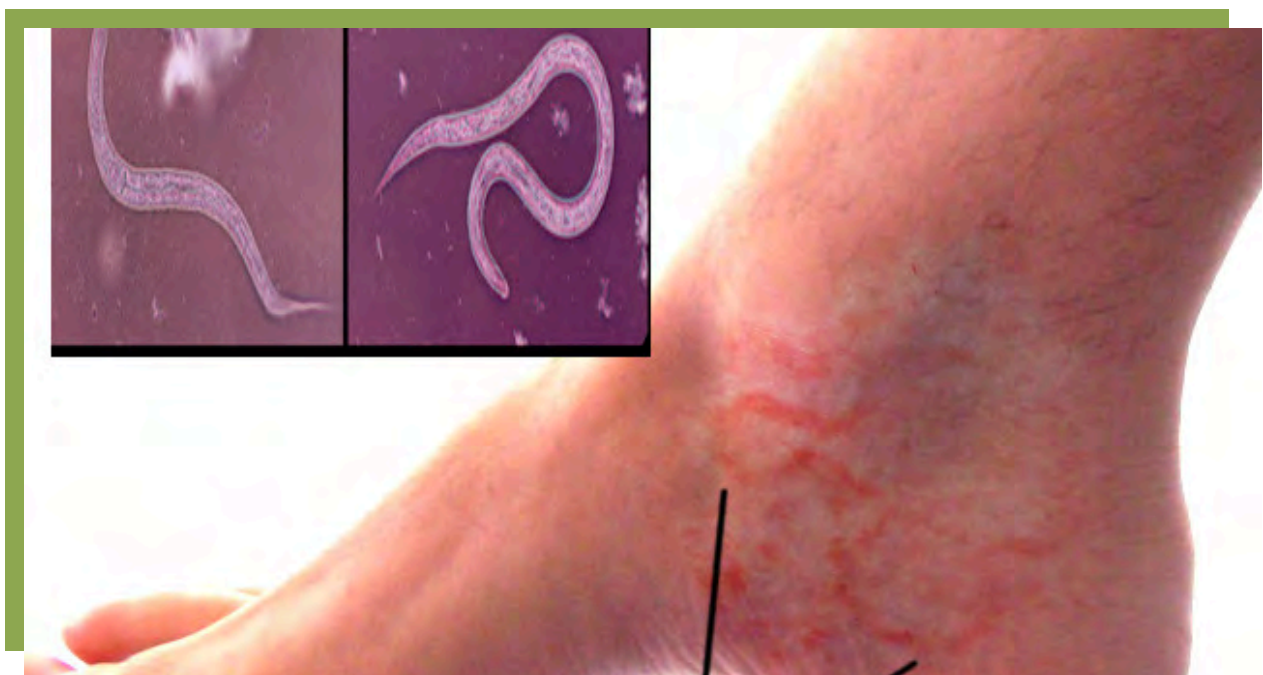
# ANCYLOSTOMA SPP.

## Capítulo 7

### CARÁTER EPIDEMIOLÓGICO

Embora *N. americanus* e *A. duodenale* sejam estritamente antropofílicos, algumas espécies zoonóticas, como *Ancylostoma caninum* e *Ancylostoma braziliense*, apresentam grande relevância epidemiológica por causarem larva migrans cutânea (bicho-geográfico) em humanos, sobretudo em ambientes praianos e regiões onde cães e gatos circulam livremente.

O estudo epidemiológico de *Ancylostoma spp.* é fundamental para compreender a extensão geográfica da parasitose, identificar fatores socioambientais envolvidos na manutenção do ciclo e subsidiar ações de controle, como melhoria do saneamento, educação em saúde e programas de quimioterapia preventiva.



# ANCYLOSTOMA SPP.

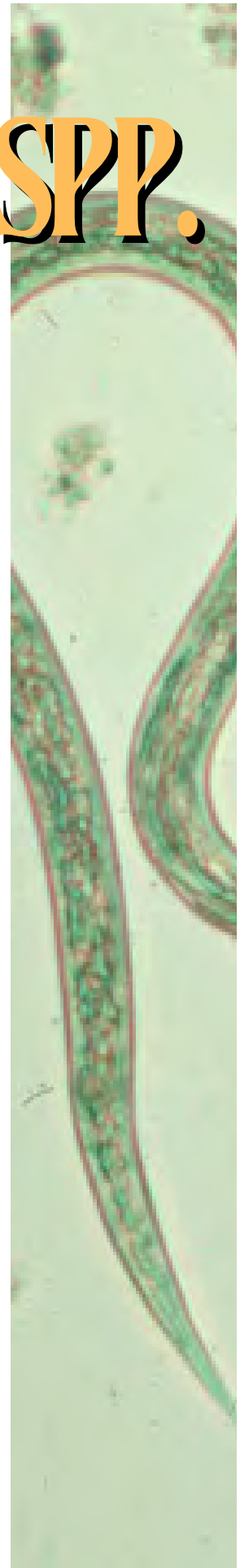## ANÁLISE PARASITOLÓGICA

Os parasitas do gênero *Ancylostoma spp.* constituem alguns dos helmintos de maior prevalência em cães no Brasil, além de apresentarem relevância médica devido às espécies que infectam o ser humano. São nematódeos cilíndricos, de coloração clara, com dimorfismo sexual evidente e região anterior curva, lembrando um “gancho”, característica que originou o termo “ancilóstomo”.

Os machos medem aproximadamente 9 a 13 mm, enquanto as fêmeas são maiores, variando entre 14 e 20 mm. A cápsula bucal apresenta estruturas especializadas: dentes afiados, como ocorre em *A. caninum*, ou placas cortantes, observadas em *N. americanus*. Em algumas espécies, a abertura bucal possui três pares de dentes pontiagudos na face ventral, que facilitam a fixação na mucosa intestinal e a ingestão de sangue.

### Classificação taxonômica

- Filo: Nematoda
- Classe: Chromadorea
- Ordem: Rhabditida



# ANCYLOSTOMA SPP.

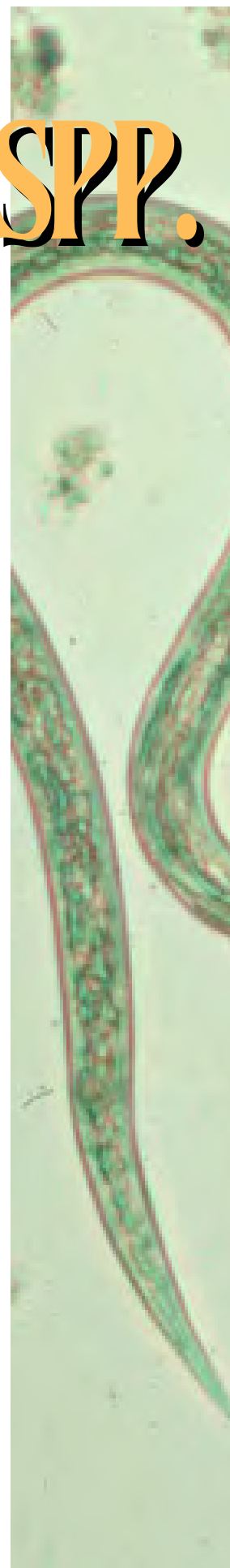
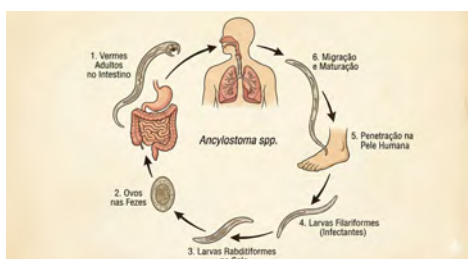
## ANÁLISE PARASITOLÓGICA

O ciclo dos ancilóstomos é monoxênico, envolvendo apenas um hospedeiro definitivo.

- *A. duodenale* e *N. americanus* parasitam seres humanos, enquanto
- *A. caninum* e *A. braziliense* infectam cães e gatos, podendo gerar manifestações zoonóticas em humanos, como larva migrans cutânea.

Os vermes adultos se alojam no intestino delgado dos hospedeiros, onde se alimentam de sangue e produzem ovos que são eliminados nas fezes. No ambiente, em condições adequadas de umidade, temperatura e oxigenação, os ovos evoluem para larvas rabditóides (L1), depois para L2 e finalmente para larvas filarióides (L3) — forma infectante.

A transmissão é favorecida por condições de saneamento básico inadequado, contato direto com solo contaminado e a presença de animais infectados que defecam em ambientes públicos.



# ANCYLOSTOMA SPP.

## CICLO E SINTOMATOLOGIA

O ciclo biológico dos ancilóstomos (*Ancylostoma spp.* e *Necator americanus*) é direto (monoxênico), envolvendo desenvolvimento no ambiente e no hospedeiro humano. A infecção ocorre, predominantemente, pela penetração ativa das larvas filarióides (L3) através da pele.

### 1) Ovos e desenvolvimento no ambiente

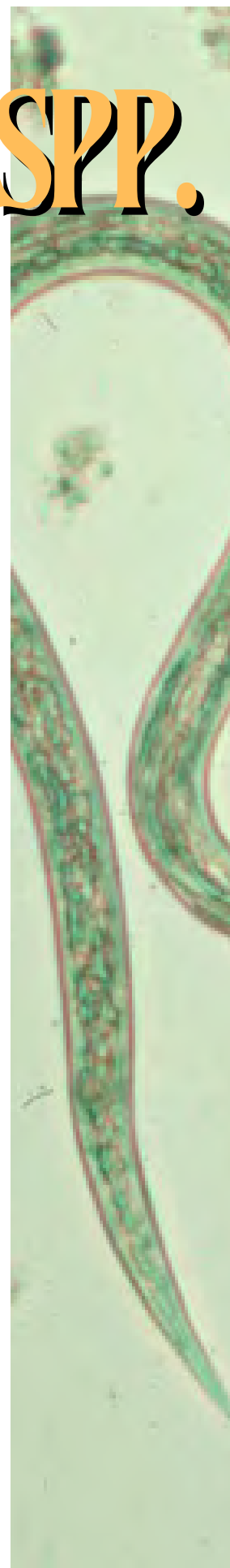
O ciclo inicia-se com a eliminação dos ovos não embrionados nas fezes. Em condições favoráveis, solo úmido, aerado, sombreado e com temperatura entre 24–30 °C, os ovos embrionam e eclodem em 1–2 dias, originando larvas rabditóides (L1). Após duas mudas sucessivas, evoluem para L2 e posteriormente para L3 (filarióide), forma infectante, capaz de permanecer no solo por semanas, desde que haja umidade adequada.

### 2) Penetração ativa pela pele

A principal via de infecção ocorre quando as larvas L3 entram em contato com a pele, especialmente de pessoas que caminham descalças. A larva penetra ativamente a epiderme, desencadeando reações inflamatórias locais.

### 3) Migração pulmonar

Após atravessarem a pele, as larvas atingem a circulação venosa, seguem para o coração direito e alcançam os pulmões.



# ANCYLOSTOMA SPP.

## CICLO E SINTOMATOLOGIA

Nos alvéolos, migram para as vias aéreas, ascendem pela traqueia até a faringe e são deglutidas, permitindo que cheguem ao trato gastrointestinal.

### 4) Estabelecimento no intestino delgado

No intestino delgado, as larvas completam sua maturação e se tornam vermes adultos.

Esses helmintos fixam-se firmemente à mucosa por meio de dentes ou lâminas cortantes, alimentando-se de sangue, o que provoca:

- micro-hemorragias permanentes,
- espolia crônica,
- perda de ferro e proteínas.

### 5) Eliminação dos ovos

Após o acasalamento, as fêmeas adultas eliminam milhares de ovos diariamente, que saem junto às fezes, reiniciando o ciclo no ambiente.

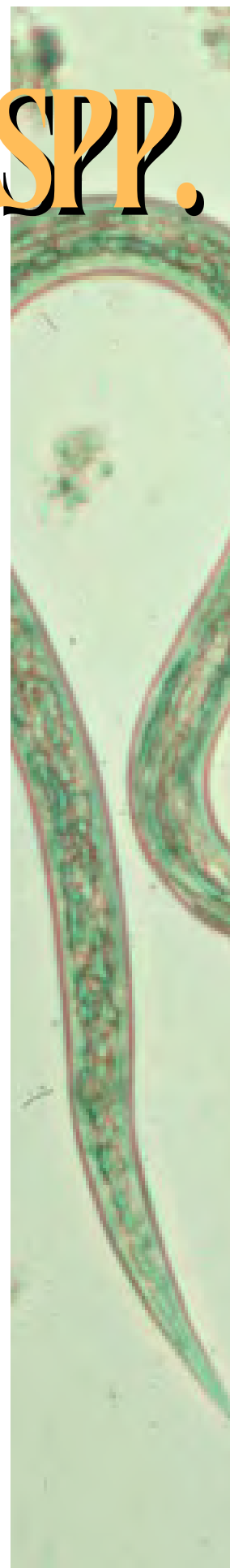
### Sintomatologia

As manifestações clínicas dependem da fase do ciclo dentro do hospedeiro, da espécie envolvida e, principalmente, da carga parasitária.

### Fase cutânea

Durante a penetração das larvas L3, podem surgir:

- dermatite eritematosa,
- prurido intenso,
- discreto edema local.



# ANCYLOSTOMA SPP.

## CICLO E SINTOMATOLOGIA

Essa condição é popularmente conhecida como "coceira do chão" ou "dermatite serpiginosa inicial", distinta da larva migrans cutânea causada por *A. caninum* e *A. braziliense*.

### Fase pulmonar

Durante a migração pulmonar, ocorrem sintomas leves e transitórios, como:

- tosse seca,
- irritação brônquica,
- dispneia leve,
- desconforto torácico.

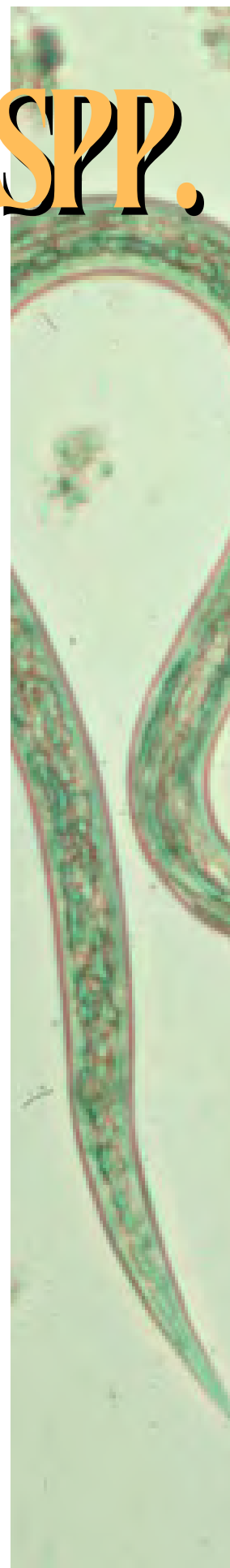
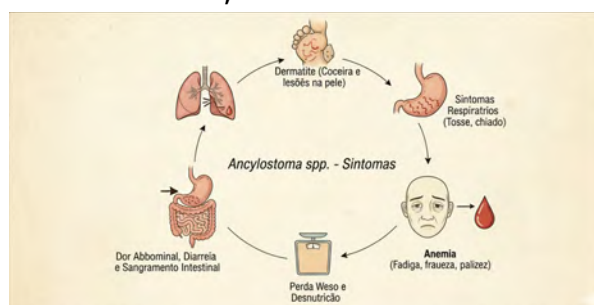
Em casos mais intensos, pode ocorrer a síndrome de Loeffler, caracterizada por:

- infiltrados pulmonares migratórios,
- eosinofilia periférica.

### Fase intestinal

É a fase responsável pelo maior impacto clínico, devido ao parasitismo por vermes adultos. Os principais sinais e sintomas incluem:

- anemia ferropriva (principal complicação),
- palidez cutâneo-mucosa,
- fadiga,



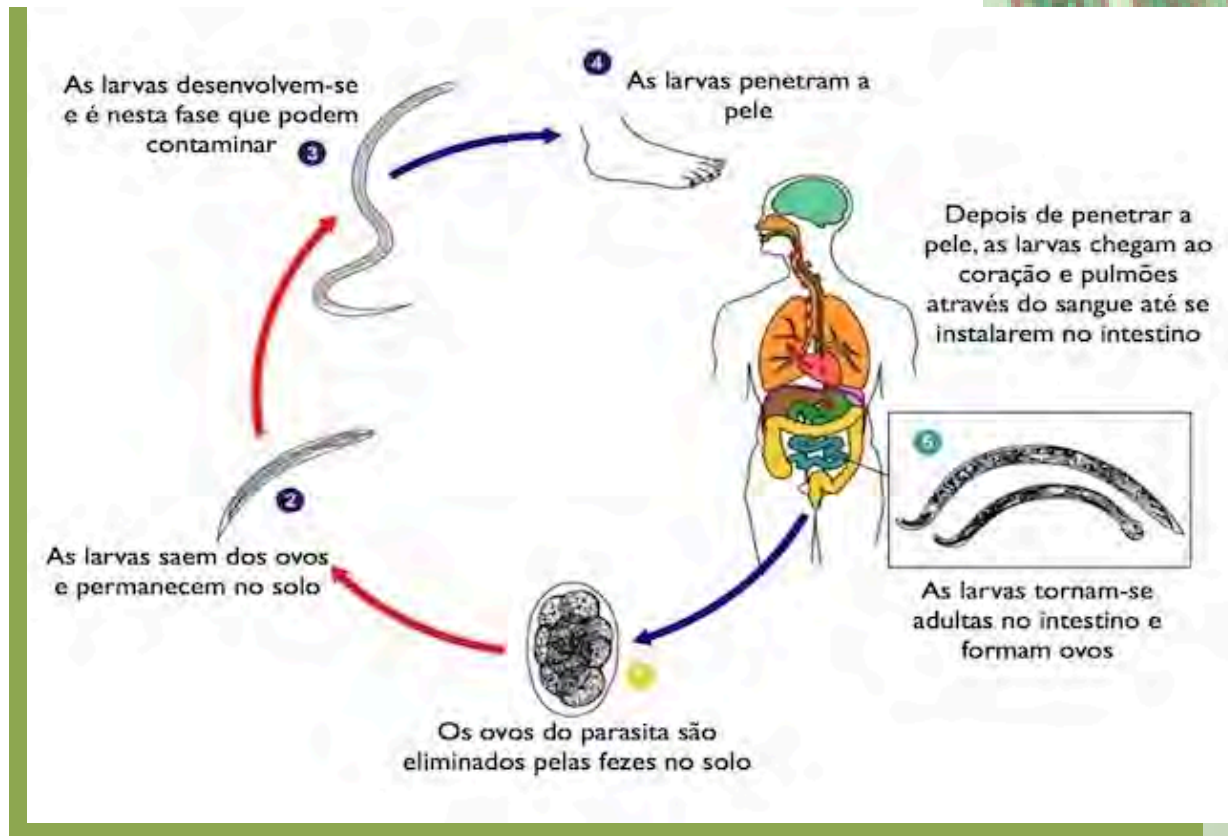
# ANCYLOSTOMA SPP.

## CICLO E SINTOMATOLOGIA

- tontura,
- fraqueza muscular,
- edema em casos graves,
- dor abdominal e distensão,
- diarreia ou alternância com constipação.

Em crianças, a infecção crônica pode causar:

- atraso no crescimento,
- prejuízo cognitivo,
- queda no desempenho escolar.



# ANCYLOSTOMA SPP.

## DIAGNÓSTICO LABORATORIAL

O diagnóstico da ancilostomíase é realizado principalmente por exames coproparasitológicos, com identificação de ovos ou, em menor frequência, larvas em amostras fecais.

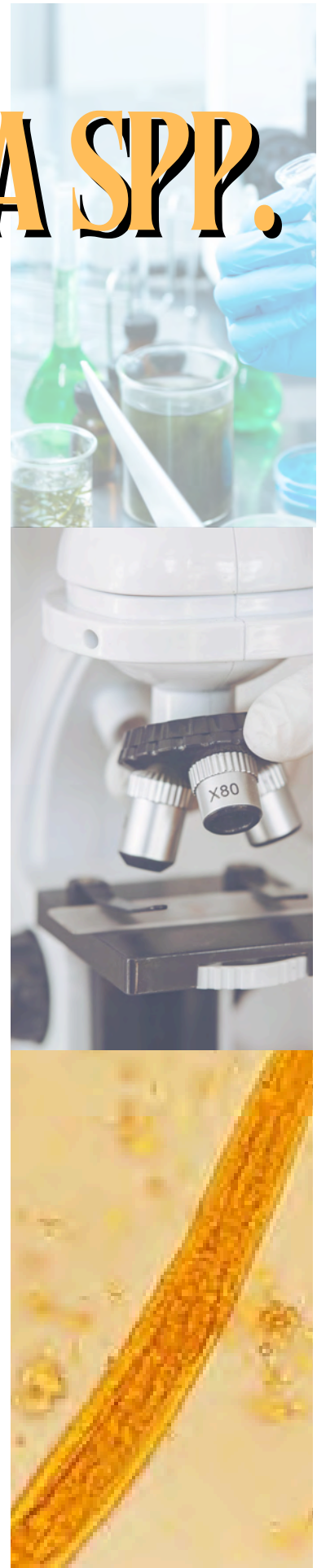### 1. Pesquisa de Ovos

Os ovos de ancilostomídeos apresentam baixa densidade, portanto técnicas de flutuação são especialmente eficazes:

- Método de Willis — flutuação em solução saturada de cloreto de sódio.
- Método de Faust — centrifugo-flutuação com sulfato de zinco (maior sensibilidade).
- Kato-Katz — técnica quantitativa útil para estimar a carga parasitária em programas de vigilância epidemiológica.

Morfologia dos ovos:

- Formato: elíptico, casca fina, lisa e incolor.
- Tamanho:
  - *N. americanus*: 60–75  $\mu\text{m}$
  - *A. duodenale*: 55–60  $\mu\text{m}$
- Conteúdo: geralmente mostram clivagem embrionária; em amostras envelhecidas podem conter larva em desenvolvimento.



# ANCYLOSTOMA SPP.

## DIAGNÓSTICO LABORATORIAL

### 2. Pesquisa de Larvas

Em amostras fecais envelhecidas, os ovos podem eclodir, liberando larvas rabditóides (L1). Nesses casos, é essencial a diferenciação entre:

- Larvas de ancilostomídeos
- Larvas de *Strongyloides stercoralis* (importante diagnóstico diferencial)

Características da L1 de ancilostomídeos:

- Cavidade bucal longa e bem desenvolvida
- Primórdio genital pequeno
- Corpo fusiforme e mobilidade ativa

### 3. Exames Auxiliares

Como os ancilostomídeos causam espoliamento sanguíneo crônico, é imprescindível avaliar repercussões sistêmicas, especialmente anemia ferropriva.

Exames indicados:

- Hemograma completo (com índices hematimétricos)
- Reticulócitos
- Perfil do ferro (ferro sérico, ferritina, TIBC, saturação da transferrina)
- Morfologia eritrocitária



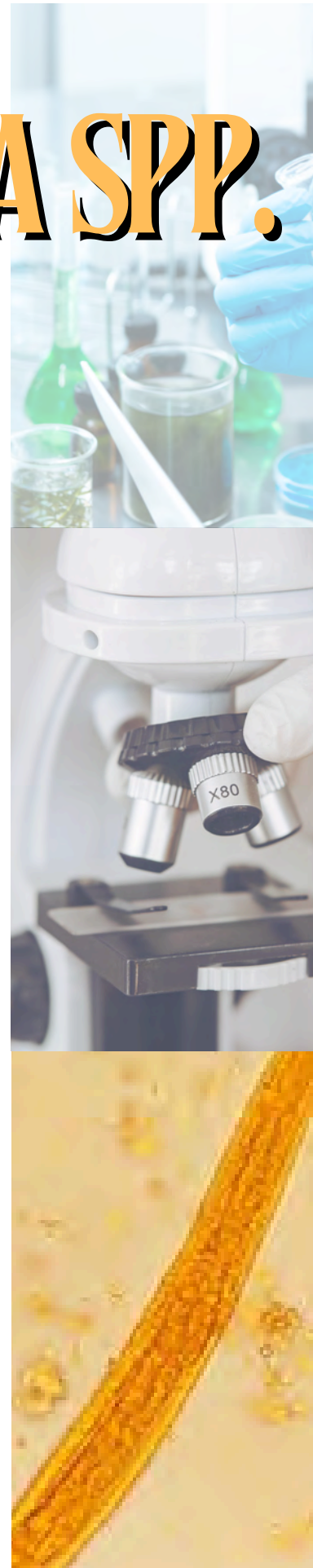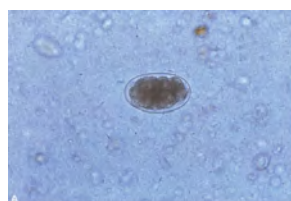
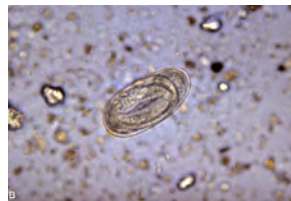
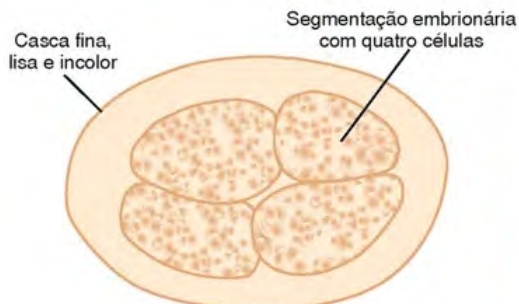

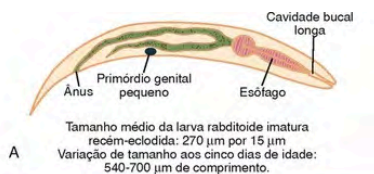
# ANCYLOSTOMA SPP.

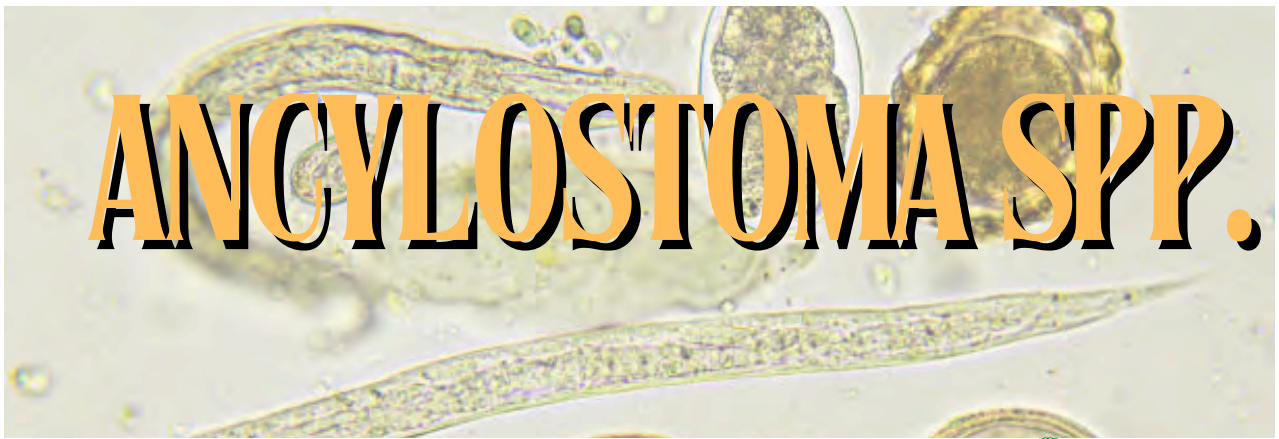## DIAGNÓSTICO LABORATORIAL

Em situações específicas, podem ser necessários:

- Níveis de vitamina B12 e folato
- Homocisteína e ácido metilmalônico

Esses exames auxiliam no diagnóstico diferencial de anemias que não podem ser explicadas apenas pela deficiência de ferro.





## TRATAMENTO CLÍNICO

O tratamento da ancilostomíase baseia-se principalmente no uso de anti-helmínticos benzimidazólicos, sendo o albendazol e o mebendazol as drogas de escolha. O albendazol é administrado em dose única de 400 mg para adultos e crianças acima de dois anos, enquanto crianças menores recebem a formulação em suspensão. Sua ação depende da ligação à  $\beta$ -tubulina do parasita, o que inibe a formação de microtúbulos, compromete a captação de glicose e leva à depleção de ATP, resultando na imobilização e morte do helminto.

O mebendazol pode ser utilizado como alternativa no esquema de 100 mg duas vezes ao dia por três dias, atuando pelo mesmo mecanismo bioquímico e apresentando boa eficácia local no intestino. Em quadros de alta carga parasitária, a infecção pode evoluir para anemia ferropriva severa e outras complicações sistêmicas, sendo necessária suplementação de ferro e, em casos críticos, hospitalização para estabilização clínica.



# ANCYLOSTOMA SPP.

## Capítulo 7

### PREVENÇÃO

A prevenção da ancilostomíase baseia-se em medidas de proteção individual, saneamento, educação em saúde e controle veterinário. O uso de calçados em áreas de solo ou areia potencialmente contaminados, como praias, parques e jardins, é essencial para impedir a penetração ativa das larvas pela pele.

Recomenda-se evitar o contato direto da pele com o solo, utilizando toalhas ou mantas ao sentar ou deitar, além de manter hábitos de higiene, como a lavagem adequada das mãos e o cuidado com alimentos. A remoção correta das fezes de animais em ambientes públicos e privados, associada à desverminação periódica de cães e gatos, reduz de forma significativa a contaminação ambiental e interrompe o ciclo de transmissão.

A educação em saúde, especialmente para populações expostas e viajantes em áreas tropicais, contribui para a conscientização sobre riscos e formas de prevenção. Em casos de infecção, o diagnóstico e o tratamento precoce são fundamentais para evitar complicações e reduzir a disseminação de formas infectantes no ambiente.

Essas medidas são justificadas pelo fato de que o ciclo do parasito envolve eliminação de ovos nas fezes, desenvolvimento de larvas no solo e penetração cutânea, sendo amplamente comprovado que melhorias sanitárias, uso de calçados e controle parasitológico de animais diminuem significativamente a incidência de helmintíases transmitidas pelo solo, alinhando-se aos princípios da abordagem de Saúde Única.

# ANCYLOSTOMA SPP.

## Capítulo 7

### ATIVIDADE DE FIXAÇÃO

1. **Em que situação podem ser encontradas larvas nas fezes, e por que isso ocorre?**

**Resposta:** As larvas rabditoides aparecem em amostras fecais envelhecidas, que permanecem por tempo prolongado à temperatura ambiente. Nesse período, os ovos eclodem e liberam as larvas L1.

2. **Por que a ancilostomíase está fortemente associada à falta de saneamento básico e ao contato com solo contaminado?**

**Resposta:** Porque os ovos são eliminados nas fezes humanas e se desenvolvem em larvas infectantes no solo. Locais sem saneamento adequado favorecem a contaminação ambiental e o contato da população com o solo contaminado, perpetuando a transmissão.

3. **Explique por que pacientes com infecções intensas por ancilostomídeos podem desenvolver anemia ferropriva.**

**Resposta:** Os vermes adultos se fixam na mucosa do intestino delgado e se alimentam de sangue, causando perda sanguínea crônica. A contínua remoção de sangue pode superar a reposição de ferro, levando à anemia ferropriva.